

Diagnostik und Therapie der temporomandibulären Dysfunktion (TMD)

Verkettung mit dem muskuloskeletalen System

In der komplexen Ätiologie und Pathogenese der temporomandibulären Dysfunktion (TMD) zählen okklusale Störungen mit zu den auslösenden Faktoren [10, 14, 15, 21]. Ein Grund dafür liegt im unmittelbaren Einfluss der Okklusion beim Kieferschluss auf die Unterkieferlage und auf die Kiefergelenkfunktion [11]. Die Halswirbelsäule (HWS), ihre Muskulatur, das atlantookzipitale Gelenk und der Bewegungsapparat des Kausystems sollten als funktionelle Einheit gesehen werden [9, 12, 29]. Marx [19] schreibt, dass das kranio-mandibuläre System (CMS) innerhalb des muskuloskeletalen Systems (MSS) eine Sonderstellung einnimmt. Funktionsstörungen des CMS können sich auf das gesamte Bewegungssystem im Sinne einer primären Läsion auswirken [13]. Durch diese Verkettung kann die Okklusion absteigend zu Störungen im MSS der Körperperipherie führen [19, 20, 22, 26], die sich u. a. in Kopfschmerzen, HWS- und Rückenbeschwerden äußern können [8].

Davon unabhängig können Kopfschmerzen, HWS- und Rückenbeschwerden ihre Ursachen außerhalb einer TMD und okklusaler Auslösung haben. Die Differenzierung des Ursprungs der Beschwerden benötigt eine erweiterte Diagnostik sowohl in der zahnärztlichen als auch in der orthopädischen/manualmedizinischen Untersuchung. Der im Folgenden aufgeführte Untersuchungsablauf er-

laubt eine Einteilung in deszendierende, ascendierende und gemischte Ereignisse.

Erweiterte Funktionsdiagnostik

Aus zahnmedizinischer Sicht steht in der Funktionsdiagnostik und -therapie primär die Okklusion im Mittelpunkt der Betrachtungen. Konkret geht es um die Frage, ob und in welcher Weise unser „Arbeitsgebiet“, die Okklusion des Patienten, Ursache für Funktionseinschränkungen und Beschwerden des Patienten im Bereich des CMS, aber auch im MSS sein kann. Um die Wirkungen des CMS auf das MSS beurteilen zu können, sollten wir die bekannte zahnärztliche Funktionsdiagnostik und -therapie um manuelle Tests des MSS erweitern. Würden wir lediglich das CMS untersuchen, gingen uns strukturelle Fehler, z. B. ein Beckenschiefstand, der seine Ursache in der Ok-

klusion haben oder vice versa eine Okklusionsstörung auslösen kann, verloren.

Wenn eine sog. deszendierende, also vom CMS ausgehende strukturelle Störung vorhanden ist, interessiert uns, ob das Problem über eine Korrektur der Okklusion bzw. über eine Veränderung der Kondylenposition zu lösen ist. Die bekannte zahnärztliche Funktionsuntersuchung wird daher um die Untersuchung des MSS erweitert.

Anamnese

Die Anamnese wird in Verbindung mit dem vom Patienten zuvor ausgefüllten Schmerzfragebogen [28] erhoben. Sie sollte nach einem festen Schema erfolgen und breit angelegt sein. Ziel ist die Erfassung dentaler Probleme, aber auch typischer Schlüssel Symptome, die über das CMS hinausgehen und mit Störungen im

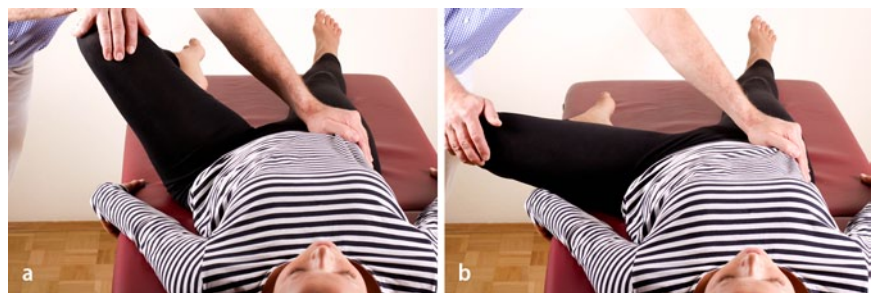

Abb. 1 ▲ „Priener Abduktionstest“ **a** mit festem Endgefühl vor der Kiefergelenktraktion, **b** mit physiologischem Endgefühl nach der Kiefergelenktraktion

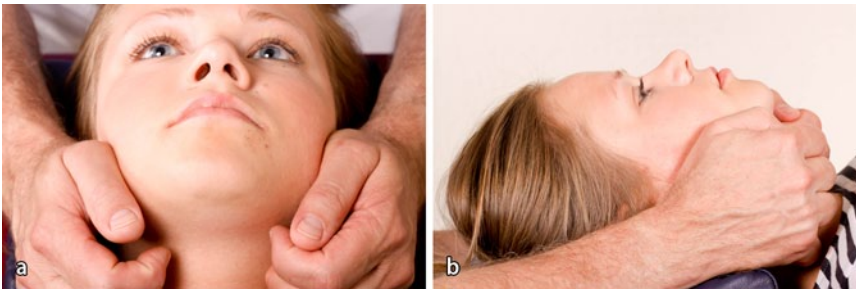


Abb. 2 ▲ a,b Dreidimensionale Traktion der Kiefergelenke zur Wiederherstellung einer physiologischen Kondylenposition. (Video unter: <https://www.youtube.com/user/PraxisDr.Schupp>)

MSS in Verbindung stehen können [4]. Ebenso lassen sich Fragebögen zur psychosozialen Anamnese einbinden [3].

Untersuchung okklusionsbedingter Störungen im CMS

Die Untersuchung okklusionsbedingter Störungen im CMS beginnt immer zuerst mit dem intraoralen dentalen und parodontalen Befund. Ein Orthopantomogramm sollte diesen Schritt unterstützen. Die Funktionsanalyse umfasst [4]:

- Beurteilung der Gesichtssymmetrie/-asymmetrie
- Kontakte in habitueller Interkuspitation und in dynamischer Okklusion
- Palpation der Muskulatur des CMS (inkl. HWS-Muskulatur)
- Manuelle Untersuchung der Kiefergelenke
 - Palpation der Kiefergelenke von lateral und posterior
 - Untersuchung des Gelenkspiels („joint play“) der Kiefergelenke

Untersuchung okklusionsbedingter Störungen im MSS

Daraufhin erfolgt die Untersuchung okklusionsbedingter Störungen im MSS [4]. Dabei hat sich folgender Ablauf als praktikabel in der zahnärztlichen/kieferorthopädischen Praxis erwiesen und wurde erstmals von Marx [19] beschrieben:

- Beurteilung der Körperstatik und Körpersymmetrie
- Untersuchung des MSS in mehreren Untersuchungsgängen
 - 1. Untersuchungsgang in maximaler habitueller Okklusion (HIKP):
 - Rotation der HWS

- Flexion der HWS
- Seitneigung der HWS
- Rumpfrotation
- Beinlängendifferenz
- Variable Beinlänge
- Leg-turn-in-Test
- Priener Abduktionstest (■ **Abb. 1**)
- 2. Untersuchungsgang nach dreidimensionaler Traktion der Kiefergelenke (■ **Abb. 2**) und nachfolgender neurologischer Reorganisation
- 3. Untersuchungsgang mit eingesetztem Zentrikregistrat (erfolgt zusätzlich bei absteigender oder gemischter Problematik)

Priener Abduktionstest. Der Priener Abduktionstest wurde von Marx eingeführt. Dabei fixiert der Untersucher mit einer Hand einseitig das Patientenbecken durch Druck auf die Spina Iliaca anterior superior, beugt das kontralaterale Knie im Hüftgelenk auf 90° und lässt es dann passiv endgradig in die Abduktion absinken (■ **Abb. 1**). Bewertet werden das Ausmaß der Abduktion sowie die Qualität des Bewegungs- und Endgefühls, jeweils im Seitenvergleich.

Vergleichende Untersuchung

Mithilfe von manuellen Tests und der Veränderung der Propriozeption der Kiefergelenke lässt sich recht sicher erkennen, ob die Okklusion kompensatorische Reaktionen im MSS hervorruft. Deshalb erfolgt der 1. Untersuchungsgang in maximaler Okklusion. Nachdem die Ergebnisse im Diagnosebogen notiert wurden (■ **Abb. 3**), werden die Kiefergelenke durch Traktion mobilisiert [4] mit der Intention, eine physiologische artikulare Funktion wiederherzustellen sowie Schmerzen und Muskelspannung

zu reduzieren (2. Untersuchungsgang, ■ **Abb. 2**). Es empfiehlt sich, den Patienten danach gehen und schlucken zu lassen, um alle wesentlichen neuromuskulären Rezeptorsysteme gemäß der neuen temporär therapeutischen Kiefergelenkposition zu reorganisieren. Auf keinen Fall darf der Patient jetzt zubeißen. Anschließend werden die gleichen manuellen Tests erneut durchgeführt.

Sind die vorab erhobenen Befunde aufgehoben oder wesentlich verbessert (■ **Abb. 1b**), kann von einem deszendierenden Verkettungssyndrom unter Mitbeteiligung des CMS ausgegangen werden. Die Störung verläuft in der Verkettung absteigend zum MSS. Bleiben die Befunde unverändert, sprechen wir von einer ascendierenden, also aufsteigenden Störung. Die Beschwerden werden nicht vom CMS ausgelöst, sondern haben ihre Ursache an anderer Stelle. Gibt es nur eine teilweise Verbesserung der Testbefunde, scheint eine Mischform vorzuliegen. Das CMS hat eine gewisse Beteiligung in der Verkettung, die durch Mobilisierung der Kiefergelenke beeinflusst werden kann; es bestehen jedoch auch andere Störungen außerhalb des CMS, deren Wirkung persistiert.

» Bei ascendierender Störung werden die Beschwerden nicht vom CMS ausgelöst

Bei ascendierenden und gemischten Verkettungssyndromen werden die Patienten zur weiteren Diagnosestellung an den Manualtherapeuten oder Orthopäden überwiesen (■ **Abb. 4, 5**).

Je nach anamnestischen und klinischen manuellen Ergebnissen können weitere unterstützende diagnostische Verfahren (DVT, MRT) sowie die paraokklusale Axiographie [27] notwendig werden.

Kieferrelationsbestimmung im Untersuchungsverlauf

Bei Vorliegen einer deszendierenden, also von der Okklusion ausgehenden Störung im MSS, wird im weiteren Untersuchungsverlauf ein Zentrikregistrat angefertigt, um die Störung der habitueller Okklusion in einer Modellanalyse im Vergleich zur zentrischen Kieferrelation identifizieren zu können.

Ein Zentrikregistrat ist immer eine therapeutische Momentaufnahme. Deshalb sollten möglichst viele propriozeptive Störungen aus dem CMS und dem MSS herausgenommen werden, bevor eine Kieferrelationsbestimmung durchgeführt wird, um möglichst nahe an eine physiologische Kieferrelation heranzukommen [4]. Zusätzlich zur oben angeführten Traktion und Mobilisation der Kiefergelenke (■ **Abb. 2**), die unmittelbar im Untersuchungsverlauf durchgeführt werden können, ist es günstig, das neuromuskuläre System vor der Zentriknahme durch mehrstündiges Tragen eines Gelkissens (Äqualizer, Fa. Bausch) zu deprogrammieren, oder dieses sogar über Nacht tragen zu lassen. In Fällen ausgeprägter und langjähriger Beschwerdesymptomatik sollte der Patient vor einer Zentriknahme beim Manualmediziner vorbehandelt werden (■ **Abb. 5**) und danach mit eingesetztem Gelkissen zur Untersuchung kommen.

► **Die Kieferrelationsbestimmung selbst wird am entspannt und aufrecht sitzenden Patienten durchgeführt.**

Die Kopfhaltung ist gerade ausgerichtet, aufrecht und keineswegs rekliniert. Bei der Kieferrelationsbestimmung findet keine Manipulation des Unterkiefers statt, damit der Patient selbst seine physiologische Unterkieferposition definieren kann [4, 18]

Zur neurologischen Reorganisation lässt man den Patienten mit dem Registrat ein paar Schritte gehen und schlucken. Dann wird der Untersuchungsgang wiederholt, um die therapeutische Wirksamkeit des Registrats auf das MSS zu überprüfen. Sind die Ergebnisse nicht befriedigend, kann mit Shimstock-Folie das Registrat auf einer oder beiden Seiten weiter aufgebaut werden, bis die Ergebnisse in der Peripherie in Ordnung sind. Das Registrat wird entsprechend nachkorrigiert oder es wird ein neues Registrat angefertigt.

Somit besteht die Möglichkeit, die Auswirkungen einer Kieferrelationsveränderung im Bezug zum MSS zu überprüfen, bevor mit korrektiven Maßnahmen z. B. durch eine Aufbisschiene begonnen wird. In ■ **Abb. 4** ist der gesamte

stomatologie 2013 · 110:41–50 DOI 10.1007/s00715-013-0289-y
© Springer-Verlag Wien 2013

W. Boisserée · W. Schupp · L. Runkel · J. Haubrich · I. Säckler

Diagnostik und Therapie der temporomandibulären Dysfunktion (TMD). Verkettung mit dem muskuloskeletalen System

Zusammenfassung

Hintergrund. Patienten mit einer temporomandibulären Dysfunktion (TMD) weisen häufig eine Verkettungsproblematik mit dem muskuloskeletalen System (MSS) auf. Bleiben solche Verkettungen in der Kompensationsphase längere Zeit unentdeckt und unbehandelt, entwickeln sich dekompenzierte Formen, die Funktionsstörungen nicht nur im kranio-mandibulären System (CMS), sondern nach und nach im gesamten MSS nach sich ziehen können. Deshalb ist es notwendig, die gezielte Untersuchung des MSS in die zahnärztliche Funktionsdiagnostik einzubeziehen.

Methoden. Mithilfe der manuellen Tests nach Marx und der Veränderung der Propriozeption der Kiefergelenke lässt sich recht sicher erkennen, ob eine Verkettung vorliegt und ggf. die Okklusion an muskuloskeleta-

len Störungen beteiligt ist. Diese Tests bilden gleichzeitig die Basis für die Kommunikation in der interdisziplinären Diagnostik und Therapie zwischen manueller Medizin und Zahnheilkunde. Der Untersuchungsablauf wird am Priener Abduktionstest und in Form eines Flowcharts dargelegt. Bewährte Möglichkeiten der Dokumentation und der Integration in den interdisziplinären Workflow werden aufgezeigt. Die interdisziplinäre TMD-Behandlung wird an einem Patientenbeispiel erläutert.

Schlüsselwörter

Temporomandibuläre Dysfunktion · Muskuloskeletales System · Verkettungssyndrom · Interdisziplinäre Zusammenarbeit · Manuelle Therapie

Diagnostics and therapy of temporomandibular dysfunction (TMD). Concatenation with the musculoskeletal system

Abstract

Background. Patients with temporomandibular joint dysfunction (TMD) frequently present a chain dysfunction with the musculoskeletal system (MSS). If such problematic chains remain undetected and untreated for a longer period of time during the compensation phase, decompensated forms develop which can lead to functional disorders not only in the craniomandibular system (CMS) but also gradually throughout the entire musculoskeletal system. It is therefore necessary to include a targeted examination of the musculoskeletal system in the dental functional diagnostics.

Methods. Using manual tests according to Marx and a change of the proprioception of the temporomandibular joint, it can be detected with a high degree of certainty whether such a chain dysfunction is present and

whether the occlusion is possibly contributing to the musculoskeletal disorder. These tests simultaneously form the basis for the dialog in interdisciplinary diagnostics and therapy between manual medicine and dentistry. The course of the examination is recorded by the Prien abduction test and presented in the form of a flowchart. Well-proven possibilities of documentation and integration in the interdisciplinary workflow are demonstrated. The interdisciplinary TMD treatment is illustrated by using a patient example.

Keywords

Temporomandibular joint dysfunction · Musculoskeletal system · Chain syndrome · Interdisciplinary collaboration · Manual therapy

Untersuchungsverlauf in einem Flowchart zusammenfassend dargestellt.

Dokumentation der Untersuchungsbefunde am MSS

In einem eigens entwickelten Befundbogen werden die Untersuchungsergebnisse erfasst und als fester Bestandteil der gesamten Funktionsanalyse dokumen-

tiert. Die Rückseite des Befundbogens ist in 3 Felder unterteilt, die die wesentlichen Untersuchungsbereiche der Funktionsanalyse erfassen (■ **Abb. 3**) Das linke Feld berücksichtigt die Untersuchung des CMS. Untereinander können die Befunde der Okklusion, der Muskulatur und der Kiefergelenke vermerkt werden. Durch die vertikale Anordnung entsteht ein visueller Bezug der statischen Okklu-

Kraniomandibuläres System (CMS)

KONTAKTE IN HABITUELLER OKKLUSION	8	7	6	5	4	3	2	1	1	2	3	4	5	6	7	8

+ = stark 0 = schwach - = Kein Kontakt

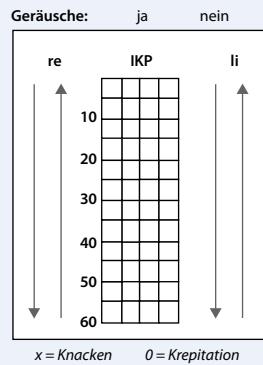
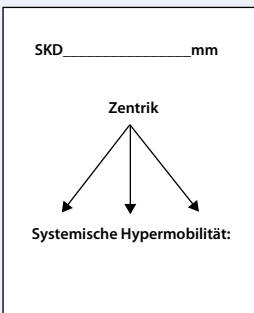
KONTAKTE IN ZENTRIK																
Gleitweg in HIKP (mm/Richtung)																

KONTAKTE IN DYNAMIK	Protrusion															
	Lat. rechts															
	Lat. links															

MUSKULATUR	Ausstrahlung	re	li	Ausstrahlung
M. masseter				
M. pterygoideus med.				
M. pterygoideus lat.				
M. temporalis ant.				
M. temporalis med.				
M. temporalis post.				
Mundbodenmuskulatur				
M. sternocleidomast.				
M. trapezius				

x = Mißempfinden xx = Schmerz: xxx = starker Schmerz u. ggf. Ausstrahlung

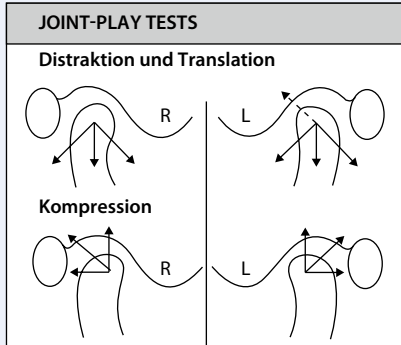
KIEFERGELENKE				
Kiefergelenk lateral				
Kiefergelenk posterior				



x = Knacken 0 = Krepitation

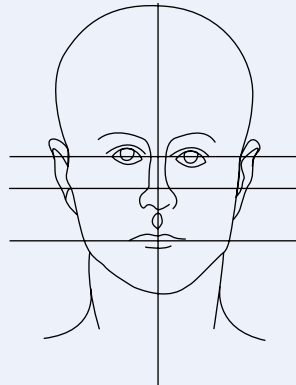
Endfeel _____ mm
weich _____ hart _____
Schmerz: ja nein

Einzeichnen
der wahrscheinlichen
Kondylusverlagerung



CMS – Muskuloskelettales System (MSS)

GESICHTSYMMETRIE



WIRBELSÄULE	max. Okkl.	nach Traction		Korrektur*	
		re	li	re	li
HWS (sitzend)					
Rotation (70° - 75°)					
Flexion (50°)					
Extension (60°)					
Seitneigung (40°)					

Rumpfrotation						
---------------	--	--	--	--	--	--

MSS (liegend)	re	li	re	li	re	li
Beinlängendifferenz (+ cm)						
Variable Beinlänge (+ cm)						
Leg-Turn-In Test (- °)						
Priener Abduktionslest						
*						

Kofaktoren

Bruxismus, Pressen	
Stress/ Psyche	
Aszendierende Faktoren	
Parafunktionen	
Zungenimpressionen	
Wangenimpressionen	
Schluckfunktion	
Röntgen-Befunde	

Abb. 3 ▲ Diagnosebogen für den Vermerk der manuellen Tests im markierten Feld. Die einzelnen Tests sind horizontal angeordnet. Die Ergebnisse der drei Untersuchungsverläufe können in die vertikalen Spalten eingetragen werden

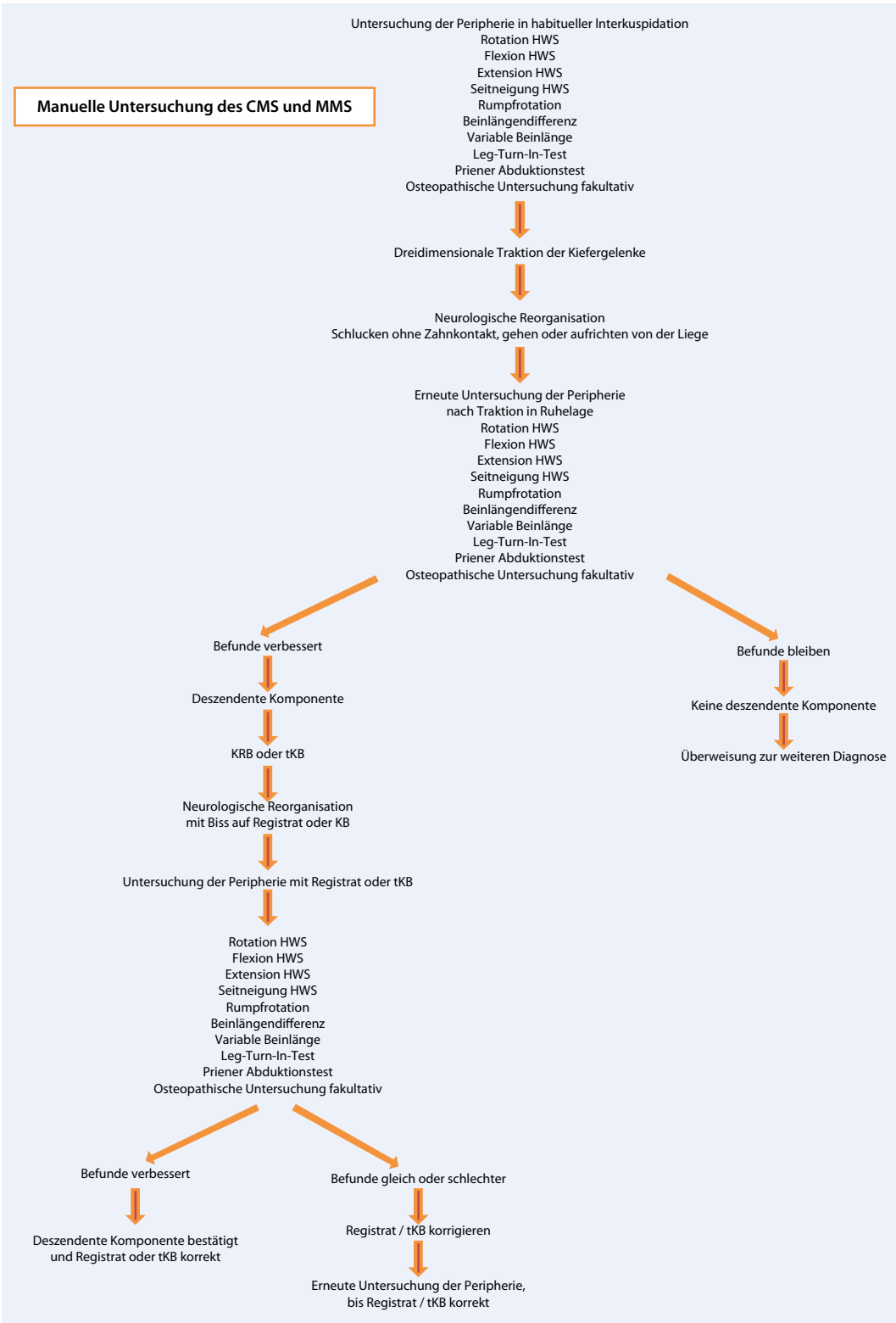


Abb. 4 ◀ Ablauf der manuellen Untersuchung des kranioamandibulären Systems (CMS) und muskuloskeletalen Systems (MSS) in habitueller Interkuspitation, nach Traktion der Kiefergelenke sowie mit Kieferrelationsbestimmung

sion (in HIKP und Zentrik) und der dynamischen Okklusion zu Befunden der Muskulatur und der Kiefergelenke im Seitenvergleich. Im unteren rechten Feld können Kofaktoren der TMD vermerkt werden.

Das rot markierte, rechte Feld dient der Dokumentation der hier beschriebenen manuellen Untersuchung am MSS. Die einzelnen Tests sind horizontal und untereinander angeordnet. Die Befunde der einzelnen Untersuchungsverläufe

werden nacheinander in die vertikalen Spalten eingetragen, sodass mögliche Zusammenhänge zwischen der habitueller Okklusion und Befunden des MSS sichtbar werden. Durch die Einteilung der Befunde in „maximale Okklusion“ (1. Unter-

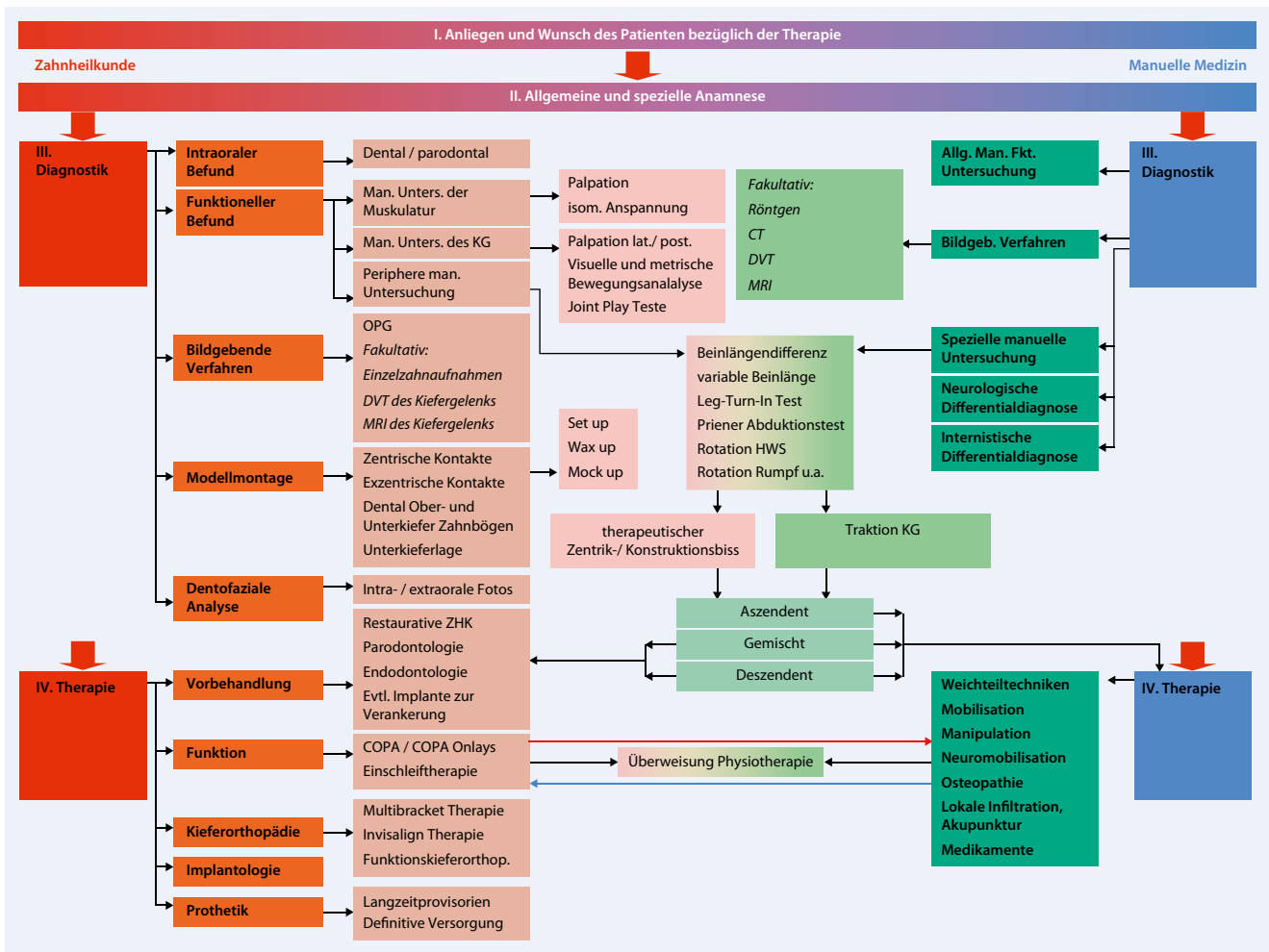


Abb. 5 ▲ Flowchart zur interdisziplinären Zusammenarbeit zwischen Zahnmedizin und manueller Medizin in Diagnostik und Therapie bei temporomandibulärer Dysfunktion und Dysfunktion im muskuloskeletalen System

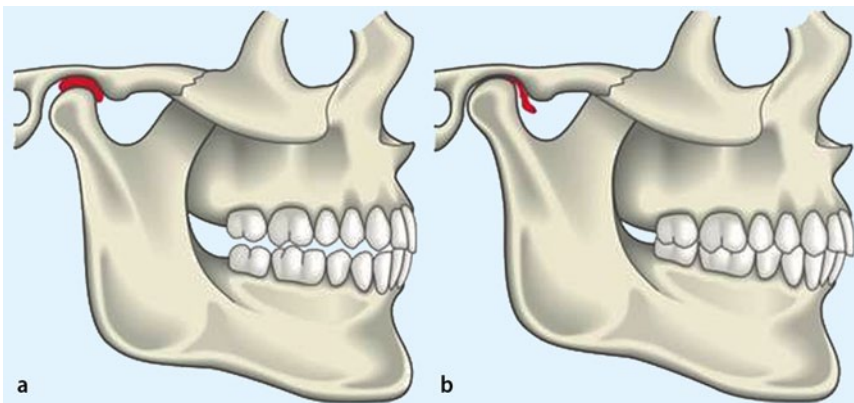


Abb. 6 ▲ Leitsymptom ist ein Frontkontakt in Zentrik und fehlende posteriore Abstützung (a), das in maximaler Okklusion zu einer Kiefergelenkkompression führt (b)

suchungsgang) und „nach Traktion“ (2. Untersuchungsgang) kann zwischen deszendierenden, ascendierenden und gemischten Prozessen differenziert werden. In der Spalte „Korrektur“, d. h. bei der

Untersuchung mit Zentrikregistrator, lassen sich weitere Erläuterungen zum Registrator in der letzten Zeile des Felds vermerken.

Okklusale Analyse und primäre Okklusionstherapie

Für die instrumentelle okklusale Analyse werden Gipsmodelle (Superhartgips, Klasse IV) mithilfe der arbiträren Gesichtsbogenübertragung und der überprüften Kieferrelationsbestimmung in den Mittelwertartikulator montiert. Wurde eine paraokklusale Axiographie durchgeführt, können die kinematische Scharnierachsenübertragung sowie die individuelle Artikulatorprogrammierung zu einer Präzisierung der Modelldiagnostik in zentrischer Kieferrelation beitragen. In der okklusalen Analyse werden Abweichungen von einer funktionsgerechten statischen und dynamischen Okklusion identifiziert, die mit den Funktionsstörungen des Patienten im CMS und MSS in Zusammenhang stehen können. Dieses Modellpaar bleibt zur Dokumentation

der Ausgangssituation und der diagnostischen Unterlagen weiterhin unbenutzt.

Ist eine Okklusionskorrektur erforderlich, erfolgt die Herstellung einer herausnehmbaren Okklusionsschiene auf einem duplizierten und gleichermaßen montierten Modellpaar für die zunächst reversible okklusale Therapie [1]. Die von uns favorisierte Unterkieferschienen ermöglicht durch das okklusale Relief eine physiologische Rehabilitation der statischen und dynamischen Okklusion. Sie wird möglichst tagsüber und nachts getragen, um eine Reprogrammierung auf das alte Stereotyp der Fehlokklusion zu vermeiden.

▶ In der ersten Behandlungsphase wird eine enge interdisziplinäre Zusammenarbeit mit der manuellen Medizin angestrebt.

Damit soll der Wechselwirkung der Okklusion mit Strukturen des CMS und MSS entsprochen werden ([23], s. unten). Korrekturen an der Schienenokklusion erfolgen fast immer nach manueller oder physiotherapeutischer Vorbehandlung. Der Patient benutzt ein Gelkissen, um die Okklusion auf die Schiene bis zur Korrektur in der zahnärztlichen Praxis zu vermeiden. Die erste Kontrolle des Aufbisses findet nach 1 Woche statt. Die weiteren Kontrollen erfolgen im Wochenabstand, je nach Behandlungssituation bis zur 4. oder 5. Woche. Danach werden monatliche Intervalle eingehalten. Nach 4 bis 6 Monaten wird die bisherige Funktionstherapie reevaluiert. Dabei wird neben der Gesamtsituation die therapeutische Effizienz der primären, reversiblen Okklusionskorrektur als Grundlage der weiteren Behandlungsplanung überprüft.

Weiterführende okklusale Therapie

Sofern eine Diskrepanz zwischen der klinisch erfolgreich überprüften therapeutischen Kieferrelation sowie der Gelenkstellung in maximaler Interkuspitation besteht, eine dauerhafte Schienentherapie nicht infrage kommt und/oder ohnehin dentaler Sanierungsbedarf besteht, wird eine Überführung der Schienenokklusion auf die dentale Okklusion erforderlich. Als diagnostischer Zwischenschritt

wird die herausnehmbare Schiene in fest aufklebbare Schienenelemente, sog. COPA-Onlays, überführt. Der Grund liegt in der möglichst präzisen Simulation der zukünftigen therapeutischen Okklusion in horizontaler und vertikaler Relation [6].

» Als diagnostischer Zwischenschritt dienen COPA-Onlays

Auf Basis einer erneuten funktionsdiagnostischen Untersuchung und erneuter Kieferrelationsbestimmung werden die COPA-Onlays aus Kaltpolymerisat (PalaXpress, Fa. Kulzer) hergestellt. Die Vertikaldimension wird dafür präzise entsprechend der zukünftig vorgesehenen Okklusion eingestellt. Wir verwenden zum Kleben einen autopolymerisierenden Splintkleber aus der Kieferorthopädie (Maximum Cure unfilled, Reliance Orthodontics, Itasca/IL, USA)

Der Patient ist nun gewissermaßen dazu „gezwungen“, mit der vom Behandler angestrebten Okklusion zu leben. Die Behandlungsdauer beträgt in der Regel 4 bis 8 Wochen. In dieser Phase kann die therapeutische Okklusion im subjektiven Empfinden des Patienten und in wiederholter reevaluierender Diagnostik getestet werden. Auch die manuelle Medizin kann diagnostisch und therapeutisch eingebunden werden. Zu lange Tragezeiten sind zu vermeiden, damit sich die erreichte Kieferposition attritionsbedingt nicht verändert. Erst wenn diese zweite Behandlungsphase erfolgreich abgeschlossen ist, sollten die weiterführenden, irreversiblen Maßnahmen erfolgen, die zu einer dauerhaften Rehabilitation der Okklusion führen. Dieses schrittweise Vorgehen in der Okklusionskorrektur mit Aufbisschienen erhöht den Behandlungserfolg der weiterführenden okklusalen Therapie unter der Voraussetzung, dass die eingestellte Kiefer- und Kondylenposition im Laufe der weiteren Behandlung exakt beibehalten werden [5, 6, 7].

Interdisziplinäre Zusammenarbeit zwischen Zahn- und Manualmedizin

Das Flowchart (▣ Abb. 5) zeigt, dass die manuellen Tests am MSS die Schnittstelle in der Kommunikation zwischen manueller Medizin und Zahnmedizin bilden. Mithilfe der manuellen Tests und aufgrund einer evtl. veränderten Propriozeption der Kiefergelenke können beide, der Zahnmediziner wie auch der Manualtherapeut, erkennen, ob eine Verkettung vorliegt und ob ggf. die Okklusion an der muskuloskeletalen Störung beteiligt ist. Sollte eine ausschließlich ascendente Problematik vorliegen, wird der Patient an den Manualmediziner oder Orthopäden überwiesen. Nur Patienten mit deszendenter oder gemischter Problematik werden zahnärztlich bzw. kieferorthopädisch behandelt. Die manuellen Tests spielen also eine entscheidende Rolle in der Differenzialdiagnostik und bei der Überprüfung der Kieferrelation während der fortlaufenden interdisziplinären okklusalen Therapie.

Fallbeispiel

Am folgenden Patientenbeispiel soll die interdisziplinäre Funktionsdiagnostik und -therapie unter besonderer Berücksichtigung des MSS aufgezeigt werden. Die 48-jährige Patientin litt an Wirbelsäulenbeschwerden, Kopfschmerzen und einer anterioren Diskusverlagerung ohne Reposition. Klinisch und im Röntgenbild zeigten sich profunde parodontale Läsionen. Sowohl im Ober- als auch im Unterkiefer lagen erhebliche Frei- und Engstände vor. Als Leitsymptom zeigte sich eine fehlende posteriore Abstützung mit anteriorem tiefen Biss und reklinierten oberen Inzisiven, was zu einer retrokraniellen Mandibulaverlagerung mit Kompression von Kiefergelenkstrukturen führte (▣ Abb. 6).

Die okklusale Ursache lag primär in einer unzureichenden vertikalen Seitenzahnabstützung aufgrund der fehlenden Zähne 45, 46 und einem vertikal unterdimensioniertem Zahnersatz im linken Oberkiefer. Verstärkt wurde die okklusale Problematik durch einen frontalen Tiefbiss wegen vertikal verlängerter und rek-

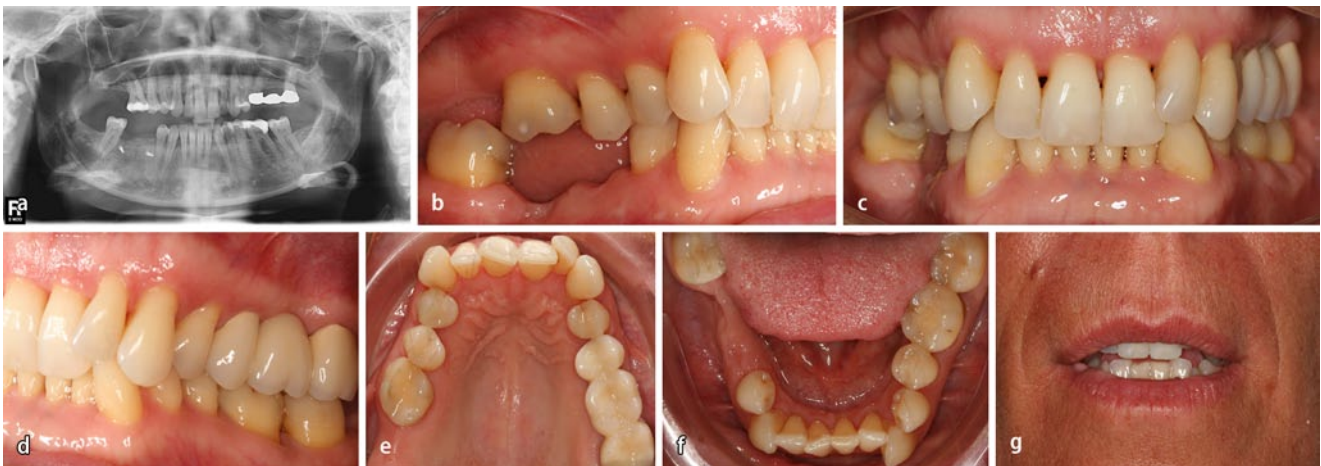


Abb. 7 ▲ a–g Die Ausgangssituation vor der kieferorthopädischen Behandlung. Die reklinierten Oberkieferfrontzähne (Klasse II/2) und der beidseitige posteriore Höhenverlust führten zu einer retrokranialen Unterkieferverlagerung

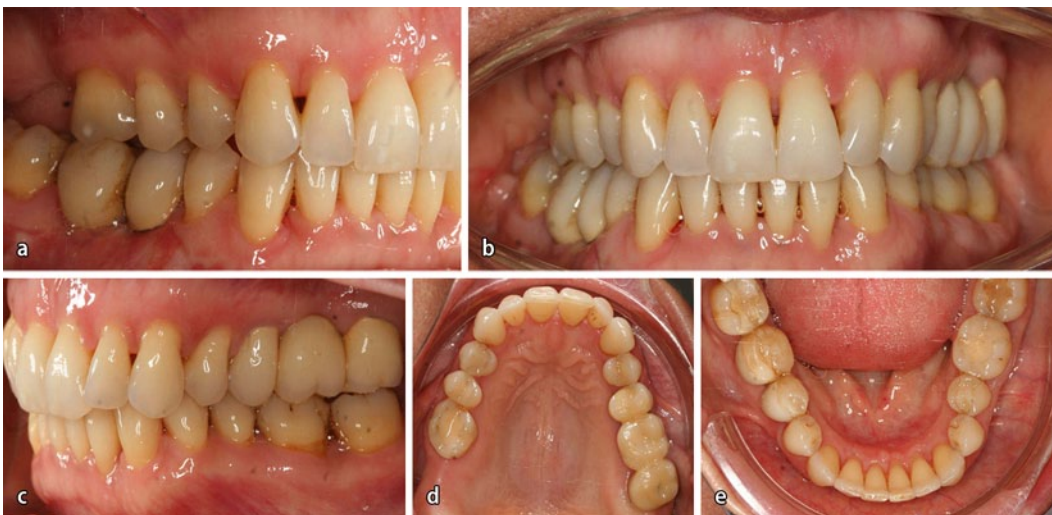

Abb. 8 ◀ a–e Abschluss der kieferorthopädischen Therapie mit dem Invisalign-System und langzeitprovisorische Versorgung der Zähne 45, 46

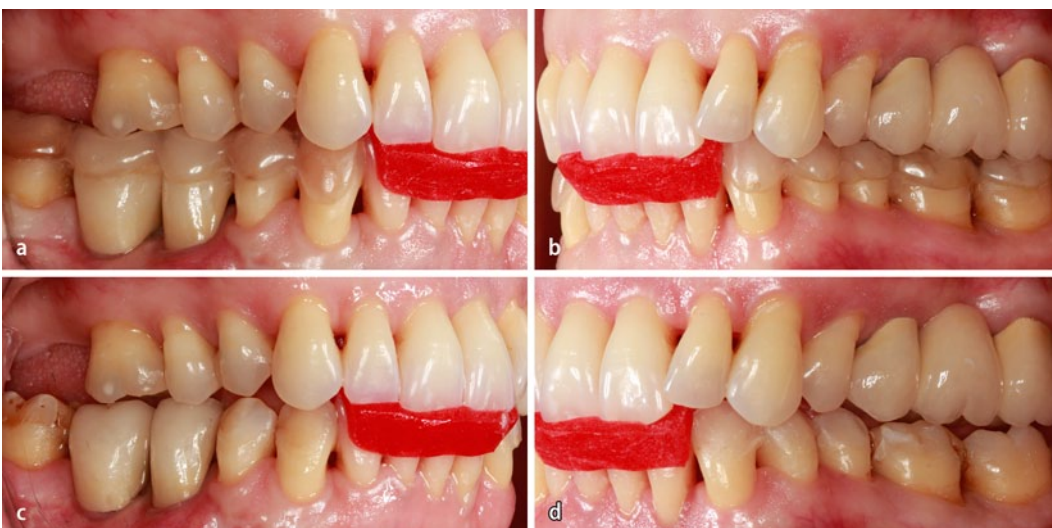

Abb. 9 ◀ Abschluss der erneuten Okklusionsschiementherapie mit COPA-Onlays und eingesetztem abnehmbaren frontalen Referenzbiss (a,b). Nach Herausnahme der Okklusionsschienelemente wird der noch fehlende Betrag an vertikaler Abstützung sichtbar (c,d)

liniert stehender Zähne 12–21 bei gleichzeitig retrudierten Unterkieferinzisiven (Abb. 7).

Sowohl in der kieferorthopädischen als auch in der manualmedizinischen Funktionsanalyse konnte mithilfe der oben beschriebenen manuellen Tests eindeutig

ein deszendierendes Verkettungssyndrom mit Beteiligung des CMS diagnostiziert werden. In habitueller Okklusion wurden Einschränkungen der HWS-Beweg-

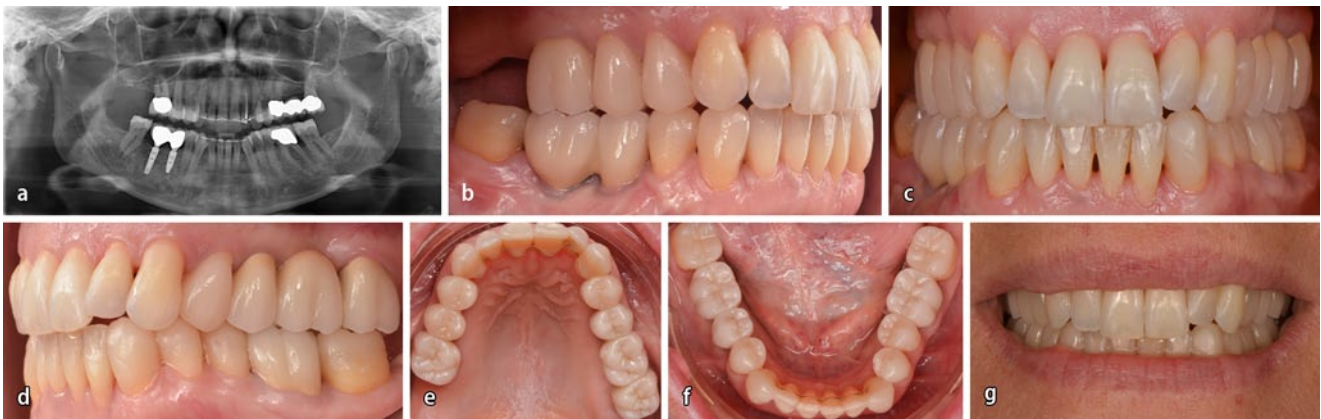


Abb. 10 ▲ a–g Kieferorthopädisch-prothetischer Behandlungsabschluss. Die am muskuloskeletalen System ermittelte und mithilfe manueller Medizin eingestellte therapeutische Kieferrelation wurde exakt in die definitive Rehabilitation umgesetzt. Zahntechnische Arbeit: ZT Franz Scheid, Köln

lichkeit, eine Beinlängendifferenz und ein positiver Priener Abduktionstest ermittelt. Nach der oben beschriebenen Traktion der Kiefergelenke und nachfolgender neurologischer Reorganisation verbesserten sich die Befunde deutlich.

» Diagnostiziert wurde ein deszendierendes Verkettungssyndrom

Wegen des frontalen Tiefbisses konnte die Patientin keine physiologische Unterkieferposition einnehmen. Deshalb erfolgte im Vorfeld der definitiven Okklusionskorrektur die kieferorthopädische Behandlung des frontalen Tiefbisses mit Intrusion der Ober- und Unterkieferfront und Ausformung der Zahnbögen. Die gesamte kieferorthopädische Behandlung wurde mit dem Invisalign-System durchgeführt [24, 25].

Aufgrund der Notwendigkeit, die Seitenzähne zu behandeln, war von vornherein interdisziplinär verabredet worden, die notwendige vertikale Rehabilitation durch prothetische Rekonstruktion der Seitenzähne herbeizuführen. Infolgedessen erfolgte keine Extrusion der Seitenzähne. Nach Abschluss der kieferorthopädischen Behandlung waren die Beschwerden bereits deutlich reduziert (■ Abb. 8).

Im Rahmen der weiterführenden Funktionsdiagnostik wurden erneut Situationsmodelle nach zentrischer Kieferrelationsbestimmung arbiträr in den Artikulator montiert. Grundlage der Montage war das Registrat, das zuvor hinsicht-

lich seiner Wirkung auf das MSS untersucht worden war.

Die in der instrumentellen Funktionsdiagnostik ermittelte Kieferrelation bildete die Basis für die Herstellung einer herausnehmbaren Aufbisschiene zum physiologischen Ausgleich der statischen und dynamischen Okklusion. Unter manualtherapeutischer Begleitung hatten sich nach 8 Wochen interdisziplinärer Funktionstherapie die Kopfschmerzen, Kiefergelenksbeschwerden und die Wirbelsäulenbeschwerden nochmals verbessert.

Zur diagnostischen Vorwegnahme der definitiv angestrebten Kieferrelation wurde die herausnehmbare Okklusionschiene in fest aufgeklebte COPA-Onlays unter Beibehaltung der therapeutischen Ausgangslage überführt. Die Vertikaldimension wurde auf das Niveau der späteren Prothetik nachkorrigiert und in seiner Wirkung auf das MSS überprüft.

Die Situation kurz vor der prothetischen Abschlussbehandlung ist in Abb. 9 dargestellt. In der Front wurde ein „frontaler Referenzbiss“ aus Pattern Resin (GC) hergestellt, der abnehmbar ist und als einfache, aber elementare Orientierungshilfe für die therapeutische Ausgangslage im Verlauf der prothetischen Rehabilitation dient (■ Abb. 9a,b). Nach Abnahme der COPA-Onlays und Okklusion in den frontalen Referenzbiss wurde die vertikale Differenz erkennbar, die mittels Prothetik im Seitenzahnbereich rehabilitiert werden musste (■ Abb. 9c,d).

Unter präziser Beibehaltung der in manualmedizinischer Zusammenarbeit eingestellten und am MSS überprüften Zen-

trik erfolgte die definitive prothetische Rekonstruktion [4, 5, 6, 7] in den Seitenzahnbereichen mit vollkeramischen Teilkronen aus IPS e.max (Ivoclar Vivadent) und verblendeten Zirkoniumdioxidgerüsten und der Verblendkeramik Initial ZR (GC). Die ästhetisch ungünstigen Interdentalräume wurden mit dem Kompositematerial Enamel Plus HFO reduziert (■ Abb. 10).

Nach einer Eingewöhnungsphase von ca. 6 Wochen war die Patientin auch im Bereich der Wirbelsäule völlig beschwerdefrei. Sie wurde in unseren funktionsdiagnostischen Recall aufgenommen, der in den ersten 3 Jahren nach Behandlungsabschluss halbjährlich zusammen mit den erforderlichen Prophylaxemaßnahmen durchgeführt und anschließend auf jährliche Funktionskontrollen ausgeweitet wird.

Zur Retention der kieferorthopädischen Behandlung in der Unterkieferfront wird ein Lingualretainer verwendet. Die Oberkieferretention übernimmt eine nächtlich getragene Retentionsschiene, sodass der auf den Abbildungen noch sichtbare Retainer der Oberkieferfront entnommen werden konnte.

Fazit für die Praxis

- Beschwerden im muskuloskeletalen System haben eine hohe Prävalenz und sind oft mit einer erheblichen Einschränkung an Lebensqualität für die betroffenen Personen verbunden.
- Die wissenschaftlich ausreichend beschriebenen Zusammenhänge mit

dem kranio-mandibulären System finden im Praxisalltag wenig Beachtung.

- Es ist von zentraler Bedeutung, okklusale Störungen rechtzeitig zu eliminieren.
- Ohne zahnärztliche Funktionsdiagnostik und Therapie sind deszendente Verkettungssyndrome unter Beteiligung des CMS ursächlich nicht zu lösen. Dazu bedarf es einer verstärkten interdisziplinären Zusammenarbeit von manueller Medizin und Orthopädie mit der Zahnmedizin.
- Das vorgestellte Untersuchungsverfahren bietet eine einfache und aussagekräftige Arbeitsgrundlage für die interdisziplinäre Kommunikation, Diagnostik und Therapie.

Korrespondenzadresse



Dr. W. Boisserée
Praxis für Zahnheilkunde
Heidelweg 4, D-50999 Köln
mail@dr-boisseree.de

Einhaltung ethischer Richtlinien

Interessenkonflikt. W. Boisserée, W. Schupp, L. Runkel, J. Haubrich und I. Säckler geben an, dass kein Interessenkonflikt besteht.

Dieser Beitrag beinhaltet keine Studien an Menschen oder Tieren. Alle Patienten, die über Bildmaterial oder anderweitige Angaben innerhalb des Manuskripts zu identifizieren sind, haben hierzu ihre schriftliche Einwilligung gegeben. Im Falle von nicht mündigen Patienten liegt die Einwilligung eines Erziehungsberechtigten oder des gesetzlich bestellten Betreuers vor.

Literatur

1. Ahlers MO, Freesmeyer WB, Fussnegger M et al (2005) Zur Therapie der Erkrankungen des kranio-mandibulären Systems. Gemeinsame wissenschaftliche Stellungnahme der Deutschen Gesellschaft für Funktionsdiagnostik und Therapie (DGFD) in der DGZMK, der deutschen Gesellschaft für Prothetische Zahnheilkunde und Biomaterialien (DGPro), der deutschen Gesellschaft für Mund-, Kiefer- und Gesichtschirurgie (DGMKG), der Arbeitsgemeinschaft für Kieferchirurgie (AG-Ki) und der Deutschen Gesellschaft für Kieferorthopädie (DGKFO) und der Deutschen Gesellschaft für Zahn-, Mund- und Kieferheilkunde (DGZMK). Dtsch Zahnärztl Z 60:10
2. Beyer L (2009) Das tonische motorische System als Zielorgan manueller Behandlungstechniken. Manuelle Med 47:99–106
3. Bjelland I et al (2002) The validity of the Hospital Anxiety and Depression Scale. An updated literature review. J Psychosom Res 52(2):69–77
4. Boisserée W, Schupp W (2012) Kranio-mandibuläres und muskuloskelettales System. Quintessenz, Berlin
5. Boisserée W (2003) Zahnärztlich prothetische Maßnahmen nach Therapie einer kranio-mandibulären Dysfunktion. Manuelle Med 41:224–229, 41:386–392
6. Boisserée W, Schupp W (2012) Zweiphasiges Konzept zum Okklusionsausgleich durch Unterkiefer-Okklusionsschienen. J Craniomand Func 4(1):79–94
7. Boisserée W, Schupp W, Läkamp M (2010) Das biomechanische Okklusionskonzept nach M. H. Polz in der interdisziplinären Funktionstherapie. Quintessenz Zahntech 36:1048–1061
8. Cooper BC, Kleinberg I (2009) Relationship of temporomandibular disorders to muscle tension-type headaches and a neuromuscular orthosis approach to treatment. Cranio 27:101–108
9. Danner H (2011) Orthopädische Einflüsse auf die Funktion des Kauorgans. In: Ahlers MO, Jakstat H (Hrsg) Klinische Funktionsanalyse, 4. Aufl. dental-Concept, Hamburg
10. Fink M, Tschernitschek H, Stiesch-Scholz M, Währing K (2003) Kranio-mandibuläres System und Wirbelsäule. Manuelle Med 41:476–480
11. Grunert I (2012) Funktionelle Anatomie der Kiefergelenke. In: Boisserée W, Schupp W (Hrsg) Kranio-mandibuläres und muskuloskelettales System. Quintessenz, Berlin
12. Hansson TL, Honée W, Hesse J (1990) Funktionsstörungen des Kauorgans. Hüthig, Heidelberg
13. Honikel M (2007) Das kranio-mandibuläre System und seine Effekte auf die Körperhaltung, Teil III. Osteopath Med 8/4:4–9
14. Keil B, Keil H (1991) Dysfunction in connection with functional disorders of the cervical spine. Dtsch Stomatol 41:249–252
15. Kopp S, Seebald WG (2008) Kranio-mandibuläre Dysfunktion – Versuch einer bewertenden Übersicht. Manuelle Med 46:389–392
16. Lippold C (1999) Beziehungen zwischen physiotherapeutischen und kieferorthopädischen Befunden. Med. Dissertation, Westfälische Wilhelms-Universität Münster
17. Lippold C, Bos L van den (2000) Beziehung zwischen kieferorthopädischen und orthopädischen Befunden. Manuelle Med 38:346–350
18. Lotzmann U (2002) Okklusion, Kiefergelenk und Wirbelsäule. ZM 9:1004–1010
19. Marx G (2000) Über die Zusammenarbeit mit der Kieferorthopädie und Zahnheilkunde in der manuellen Medizin. Manuelle Med 38:342–345
20. Plato G, Kopp S (2008) Der Weg zur Chronifizierung der kranio-mandibulären Dysfunktionen (CMD). Manuelle Med 46:384–385
21. Plato G, Kopp S (1999) Kiefergelenk und Schmerzsyndrome. Manuelle Med 37:143–151
22. Saito ET, Akashi PM, Sacco Ide C (2009) Global body posture evaluation in patients with temporomandibular joint disorder. Clinics (Sao Paulo) 64:35–39
23. Schupp W, Boisserée W, Haubrich J et al (2010) Interdisziplinäre Zusammenarbeit zwischen Zahnmedizin und manueller Medizin. Manuelle Med 3:192–200
24. Schupp W, Haubrich J et al (2010) Invisalign treatment of patients with craniomandibular disorders. Int Orthod (8)3:253–267
25. Schupp W, Haubrich J, Hermens E (2013) Möglichkeiten und Grenzen der Schienentherapie in der Kieferorthopädie. Up2date 2:171–184
26. Slavicek R (2000) Funktionen – die Haltung. In: Slavicek R (Hrsg) Das Kauorgan: Funktionen und Dysfunktionen. Gamma, Klosterneuburg
27. Slavicek R (1981) Die Axiographie mit parokklusalem Löffel. Orthod Kieferorthop 4:303–307
28. Türp JC, Marinello CP (2002) Schmerzfragebogen für Patienten mit chronischen orofazialen Schmerzen. Quintessenz 53:1333–1340
29. Wolff HD (1992) Gestörte Halswirbelsäule mit Gesicht- und Kopfschmerzen – orthopädische manualmedizinische Aspekte. In: Siebert GK (Hrsg) Gesicht- und Kopfschmerzen – ein interdisziplinärer Überblick für Mediziner, Zahnmediziner und Psychologen. Hanser, München, S 316–346